# RESOLUCIÓN DE UN PROLAPSO DE GLÁNDULA NICTITANTE RECIDIVANTE MEDIANTE FIJACIÓN AL MÚSCULO RECTO VENTRAL EXTRAOCULAR.


**Díaz Delgado, Clinio**
**Clínica Ocular Veterinaria. Islas Canarias. España.**
**928 696 510. www.oftalmologiaveterinaria.com**

congreso VS canarias
secive 2010 semiv

**Sapienza, John S.**
**Long Island Veterinary Specialists. New York. USA.**
**516-501-1700 ext 266, 267. www.livs.org**


## INTRODUCCIÓN

Se presenta una técnica innovadora para la resolución del prolapso de glándula de la membrana nictitante, en un caso en el que había fracasado anteriormente la técnica de Morgan ("del bolsillo"). Esta nueva técnica está siendo experimentada hace años por el Dr. John Sapienza en New York y será publicada próximamente. Se podría denominar como "Ventral rectus muscle tack-down" (VRMT).

## CASO CLÍNICO

**RESEÑA**

Especie: Canina

Raza: Dogo alemán

Sexo: Hembra entera

Edad: 7 meses

Historial: Vacunada y desparasitada.

**Antecedentes:** Paciente referida a la Clínica Ocular Veterinaria tras haber sido intervenida quirúrgicamente en otra clínica por dos veces de un prolapso unilateral de la glándula de la membrana nictitante mediante la técnica de Morgan ("del bolsillo") con resultados insatisfactorios.

**Examen clínico:** La exploración física y el estado general son buenos.
En el examen oftalmológico se aprecia ligero blefarospasmo en el ojo izquierdo (OS). La respuesta a la amenaza y los reflejos fotopupilares son normales en ambos ojos (OU). Los párpados están en los límites adecuados. El globo ocular posicionado correctamente en la órbita y con movimientos normales. Leve procidencia de la membrana nictitante en OS, con movilidad reducida y prolapso parcial de su glándula. Hiperemia conjuntival media en OS. El Test de Schirmer y la medida de la presión intraocular son normales. No se encuentran otras anomalías en el segmento anterior o posterior de ninguno de los ojos.

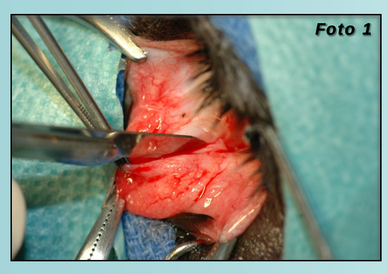


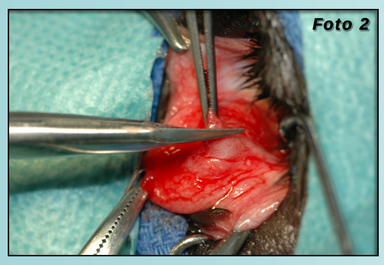


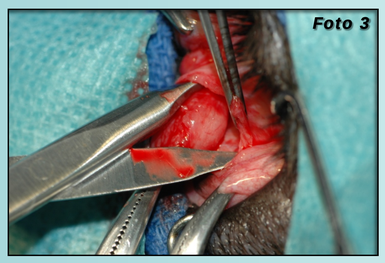


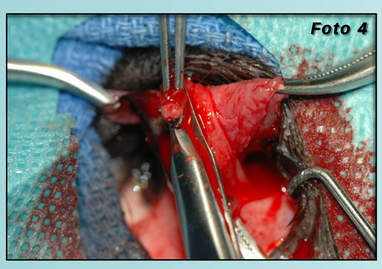

*Imagen de la cara interna de la membrana nictitante antes de la cirugía. Se observa una prominencia aberrante debido a la luxación parcial de la glándula y la gruesa fibrosis cicatricial tras dos intervenciones.*

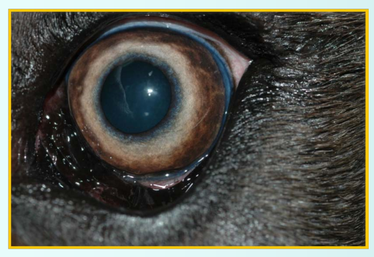

*Imagen dos semanas después de la cirugía. La glándula está correctamente posicionada y la membrana nictitante en perfecto estado.*

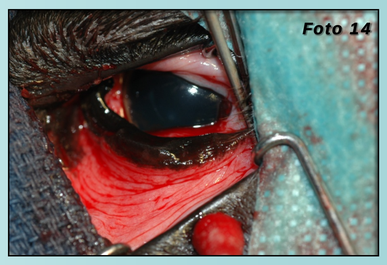


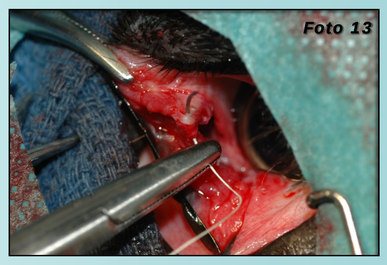


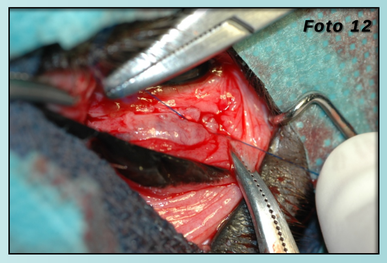


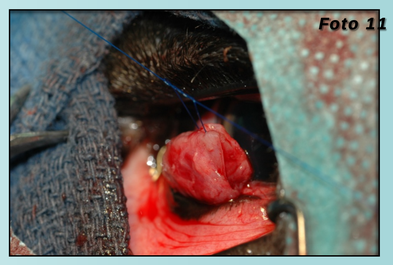


Una vez sometido el animal a anestesia general con isofluorano, se procede a la intervención quirúrgica mediante la técnica VRMT como se describe a continuación:

Se realiza una incisión prolongada en el centro de la cara interna de la membrana nictitante, perpendicular al margen libre de la misma (foto 1). Se seccionan y disecan los bordes de la incisión (foto 2). Se diseca la glándula prolapsada de sus adherencias y se desinserta de su unión al cartílago de la membrana nictitante, el cual se secciona en parte (fotos 3,4). Una vez liberada la glándula de sus adherencias (fotos 5,6) se localiza el músculo recto ventral extraocular. Para facilitar su localización hay que rotar suficientemente el globo ocular hacia dorsal ayudado de unas pinzas o, como en este caso, de una sutura de anclaje (fotos 7). Bajo el músculo, se desliza un asa muscular perforada en su extremo que servirá de guía para pasar una sutura no absorbible (Nylon 4/0), (foto 8). Retirando después el asa muscular, queda ubicada la sutura bajo el músculo recto (foto 9). Se atraviesa la glándula con la aguja en su porción más superficial, para terminar anudando con el extremo libre de la sutura y fijándola al músculo (fotos 10,11,12). En condiciones normales, no es necesario suturar la conjuntiva, que cicatriza por segunda intención. En este caso, debido al intenso grado de adherencias y de fibrosis secundaria a las anteriores intervenciones, el defecto conjuntival es de gran tamaño y se opta por suturarlo (foto 13). A pesar de la laboriosa manipulación, ya inmediatamente después de la cirugía, se aprecia una correcta posición y movilidad de la membrana nictitante (foto 14). Como tratamiento postquirúrgico se prescribe pomada de antibiótico durante una semana y collar isabelino protector.

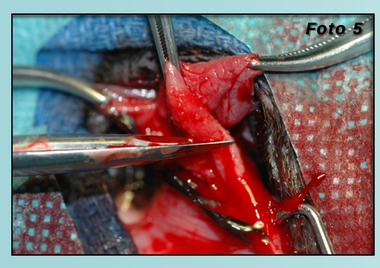


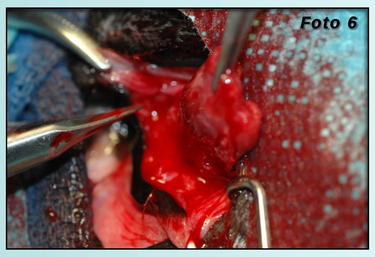


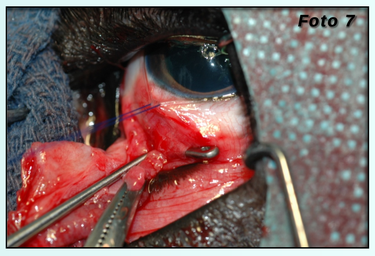


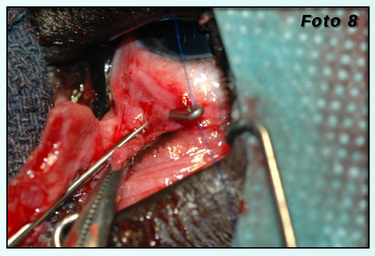


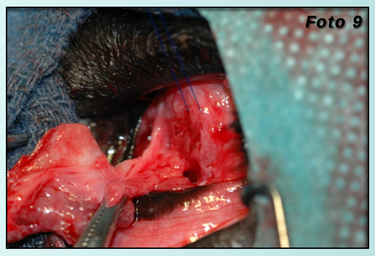


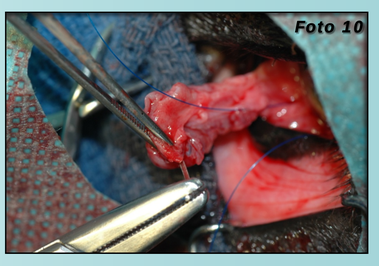


## DISCUSIÓN

La técnica del "bolsillo" (Morgan), siendo el procedimiento más conocido y practicado para la resolución de los prolapsos de glándula nictitante, no siempre logra una buena "recolocación" glandular, especialmente en los casos de glándulas muy inflamadas y aumentadas de tamaño (como suele ser habitual en braquicéfalos). En estos casos no es inusual que quede la membrana nictitante con una leve procidencia o, incluso, que llegue a recidivar el prolapso. La técnica VRMT resulta ser un procedimiento quirúrgico sencillo, más rápido que la técnica de Morgan y con unos resultados estéticos en general más aceptables.

## CONCLUSIONES

La técnica VRMT se muestra como una alternativa muy válida a la técnica de Morgan, especialmente útil en los casos donde hay recidivas del prolapso glandular o cuando, además, coincide esta patología con eversión/inversión del cartílago de la membrana nictitante.